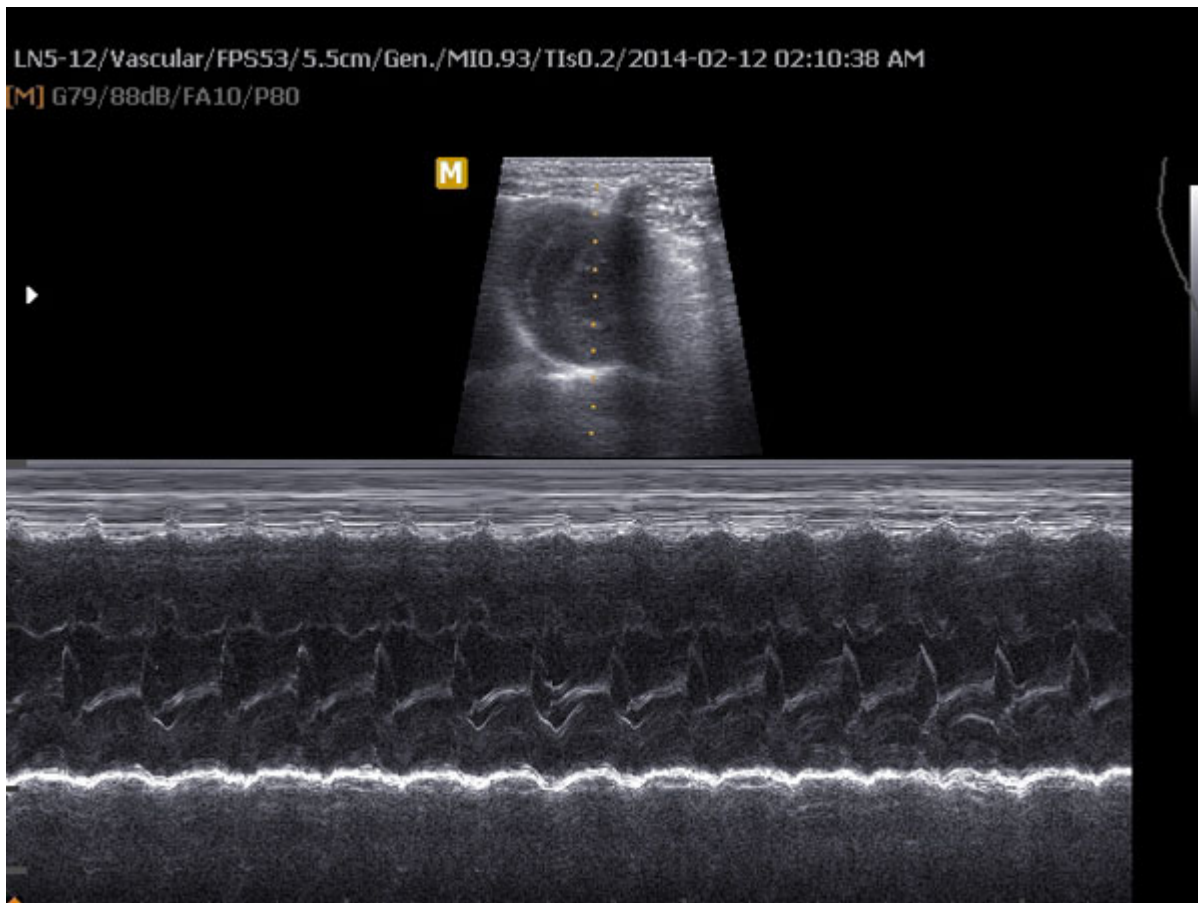
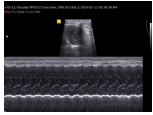
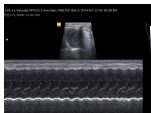
Caption: Fot. 2. Opis badania serca, kot Rudzik. Światło lewej komory rozkurcz 1,5/skurcz 0,7; wolna ściana lewej komory rozkurcz 0,6/skurcz 0,9; przegroda międzykomorowa rozkurcz 0,5/skurcz 0,9; aorta 0,95 La 1,3 La/Ao 1,3 Fs 53%. Nieznaczne zgrubienie wolnej ściany lewej komory i przegrody międzykomorowej bez zmniejszenia światła lewej komory. Brak cech kardiomiopatii przerostowej. Kurczliwość serca prawidłowa. Brak zmian na zastawkach. Nie uwidoczniono niedomykalności zastawek dwudzielnej i trójdzielnej. Zmiany w sercu mogą być konsekwencją nadczynności tarczycy. Zdjęcie i opis dzięki uprzejmości dr n. wet. Anny Kosiec-Tworus.

Description:

Dimensions: 600 x 450

aperture: 0

credit:



camera:
caption:
created_timestamp: 0
copyright:
focal_length: 0
iso: 0
shutter_speed: 0
title:
orientation: 1
keywords: Array