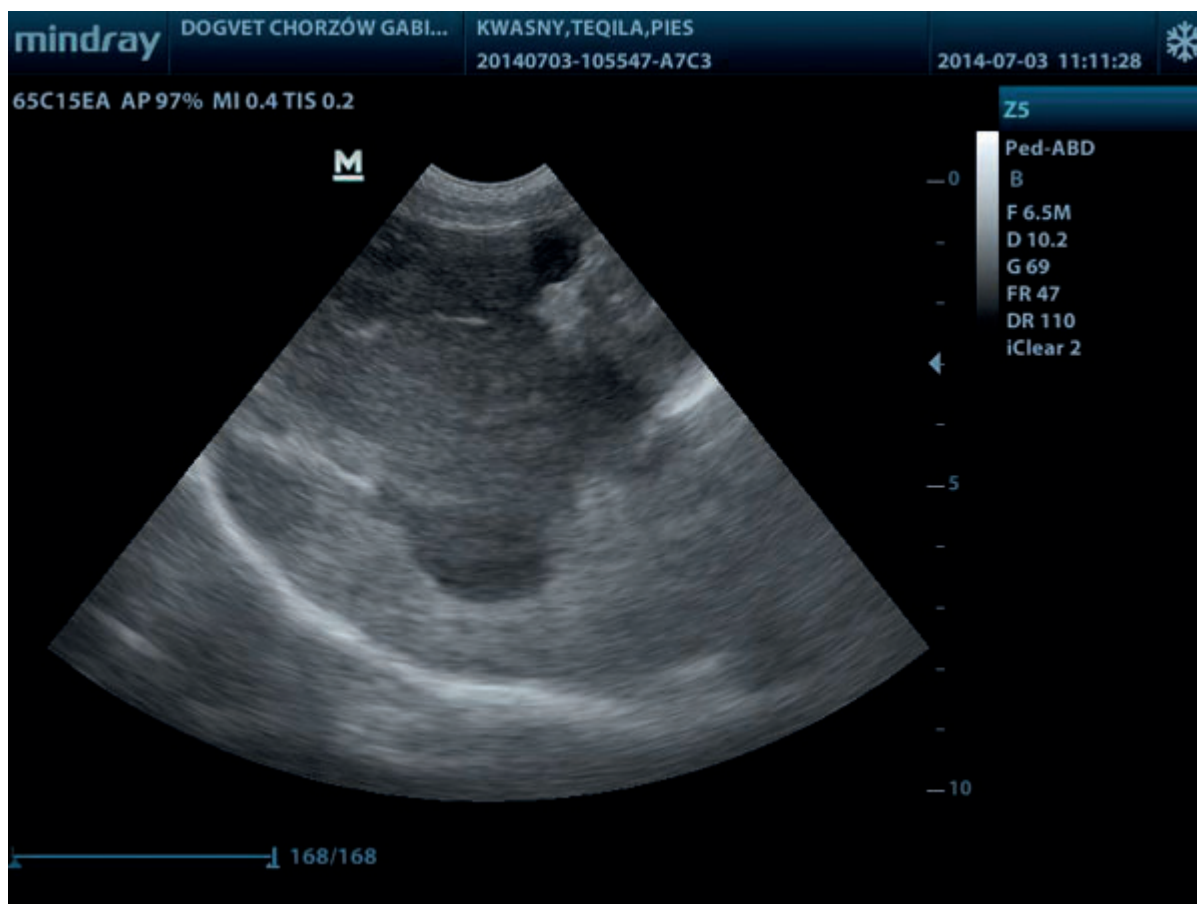


hyde park brand 201407031111320009ABD | 1



Caption: Fot. 1-5. W obrazie USG widoczna zmienna echogeniczność miąższu wątroby, nieznaczna ilość płynu pomiędzy płatami wątroby, niewyraźny woreczek żółciowy z zagęszczoną żółcią.

Description:

Dimensions: 600 x 450

aperture: 0

credit:

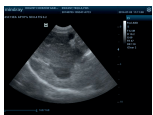camera:

caption:

created_timestamp: 0

copyright:

focal_length: 0



hyde park brand 201407031111320009ABD | 2

iso: 0

shutter_speed: 0

title:

orientation: 1

keywords: Array