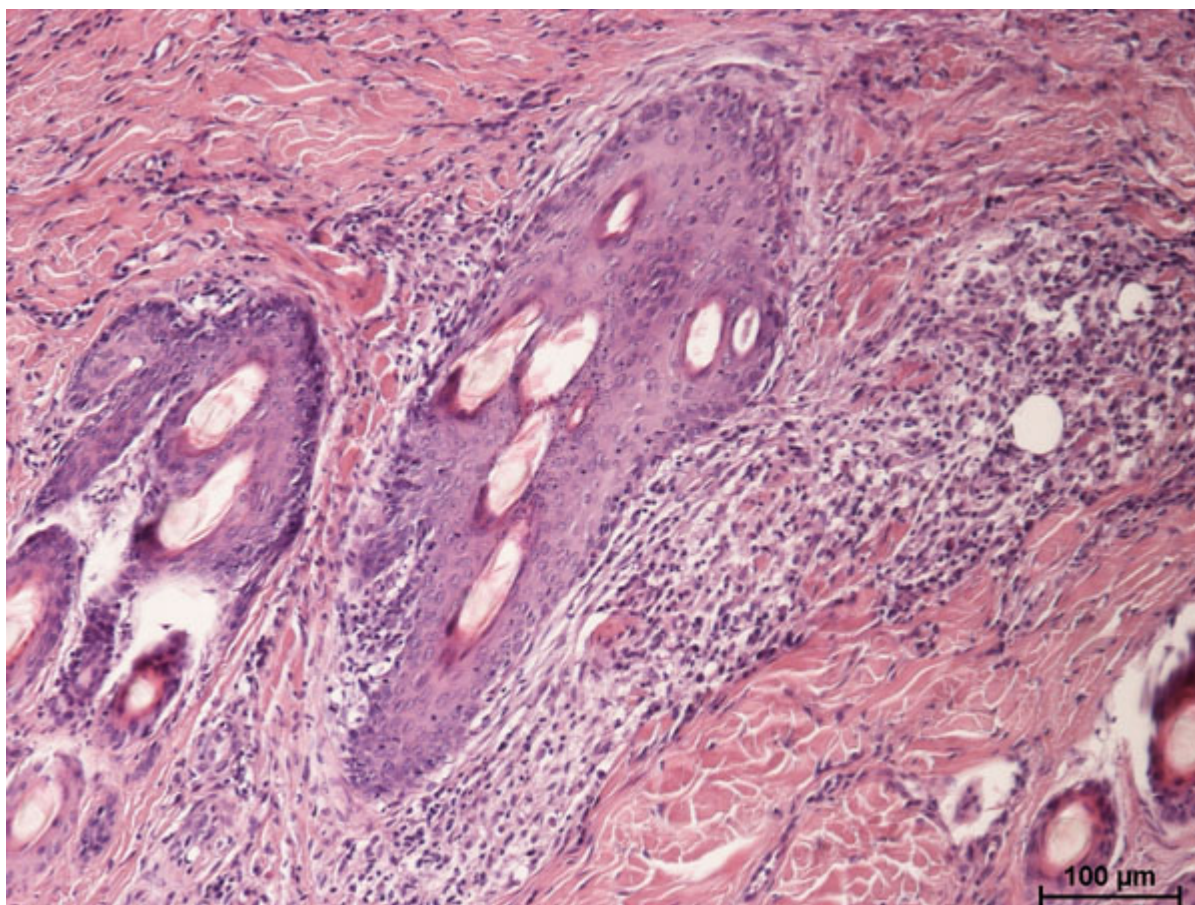
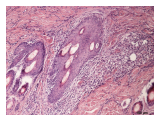
Caption: Fot. 6. Zapalenie gruczołów łojowych. Widoczny naciek zapalny wokół mieszków włosowych w miejscu gruczołów łojowych. Barwienie HE, pow. ok. 100x.

Description:

Dimensions: 600 x 450

aperture: 0

credit:

camera:

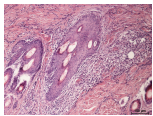
caption:

created\_timestamp: 0

copyright:

focal\_length: 0

iso: 0



shutter\_speed: 0

title:

orientation: 1

keywords: Array