

Pacjent:

Pies, owczarek kaukaski, niekastrowana samica, 5 miesięcy.

Wywiad:

Pacjent doznał urazu łapy.

Badanie kliniczne:

Stwierdzono świeżą ranę pourazową przestrzeni międzypalcowej między IV i V palcem lewej kończyny piersiowej oraz uraz V palca z ubytkiem fragmentu opuszki. Poza tym stan ogólny pacjenta prawidłowy.

Postępowanie:

Pacjenta poddano sedacji, ranę obficie przepłukano 0,9% roztworem NaCl, następnie opracowano chirurgicznie stosując szwy węzełkowe (nylon, 2/0). Łapa została zabezpieczona opatrunkiem, podano amoksycylinę w dawce 15 mg/kg m.c s.c., wydano kołnierz ochronny i ustalono wizytę kontrolną za 48 godzin.

Pacjent pojawił się na wizycie kontrolnej. W wyniku niekontrolowanego obciążania kończyny oraz uporczywego wylizywania łapy przez psa, rana otworzyła się, część szwów została usunięta. Zaobserwowano umiarkowany obrzęk śródtkankowy okolicy IV i V palca. Przewidując, że kolejna interwencja chirurgiczna, przy braku zachowania należytej opieki nad szczeniakiem w domu, nie przyniesie pożądanego efektu oraz przy ostatecznym braku zgody opiekunów psa na kolejną sedację, zaproponowano alternatywną metodę leczenia przy użyciu pijawek lekarskich /*Hirudo medicinalis*/.

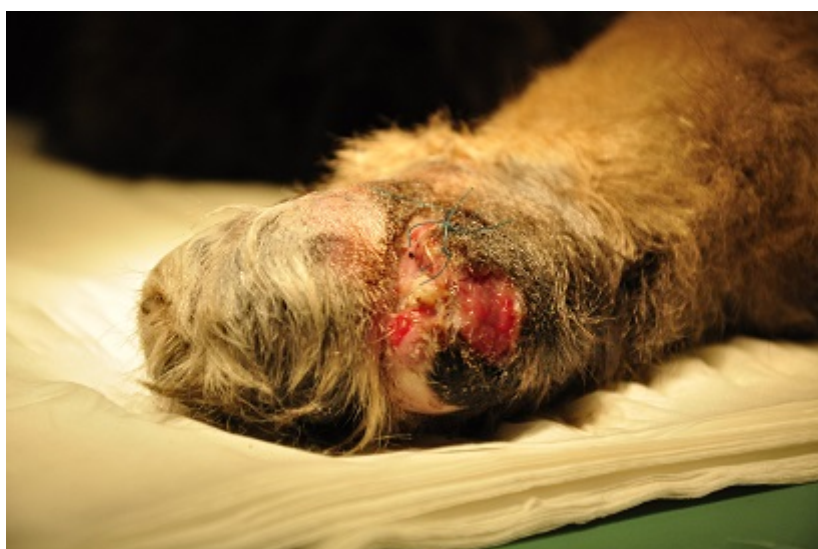Przebieg terapii:

Wykonano zabieg hirudoterapii stosując jednorazowo dwie pijawki lekarskie /*Hirudo medicinalis*/ pochodzące z certyfikowanej hodowli. Pijawki przed zabiegiem zostały poddane sterylizacji zewnętrznej w wodnej kąpieli z roztworze preparatu Hirudosteryl - przeprowadzonej wg instrukcji producenta. Pijawki przystawiono na grzbietowej powierzchni łapy, pozwalając im żerować do czasu samoistnego odczepienia. Pożywiały się przez około 40 min. Po odpadnięciu pijawek miejsce żerowania zdezynfekowano preparatem Octenisept, następnie łapę zabezpieczono chłonnym opatrunkiem. Krwawienie bierne z miejsc, w których były aplikowane pijawki utrzymywało się przez około 1,5 godziny po zabiegu. Pacjent otrzymał kolejną dawkę amoksycyliny. Łapę zabezpieczono miękkim opatrunkiem.

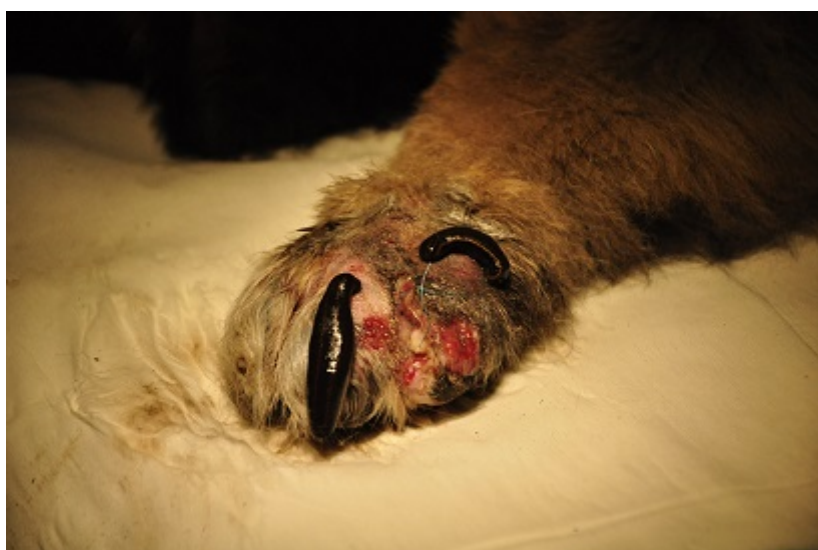Zastosowanie pijawki lekarskiej /*Hirudo medicinalis*/ w leczeniu rany pourazowej łapy psa - opis przypadku | 2

Po 3 dniach powtórzono zabieg z użyciem kolejnych dwóch pijawek wg takich samych procedur. Pijawki żerowały 25 min, krwawienie bierne po zabiegu utrzymywało się 2,5 godziny.

Pełne wygojenie rany z naskórkowaniem nastąpiło po 9 dniach od przystawienia pierwszych pijawek. W trakcie i po leczeniu opiekunowie zwierzęcia nie zgłaszali żadnych niepokojących objawów.



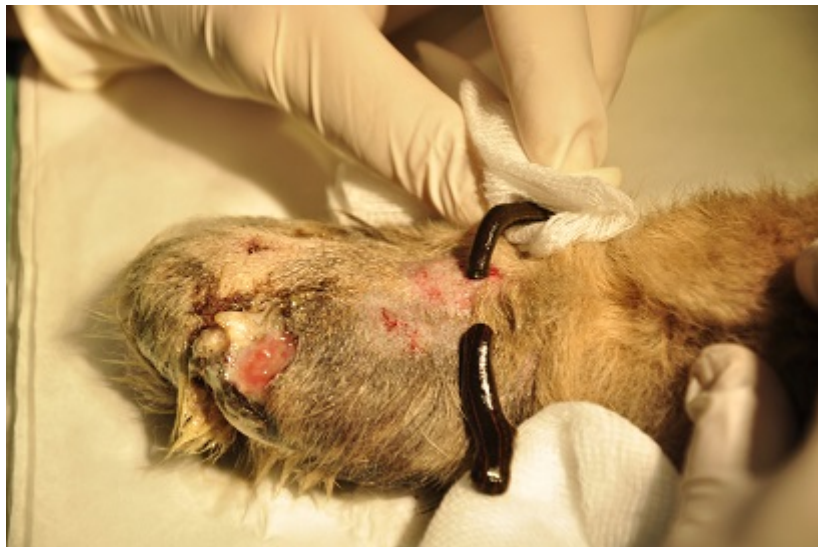Obraz łapy przed przystąpieniem do hirudoterapii.



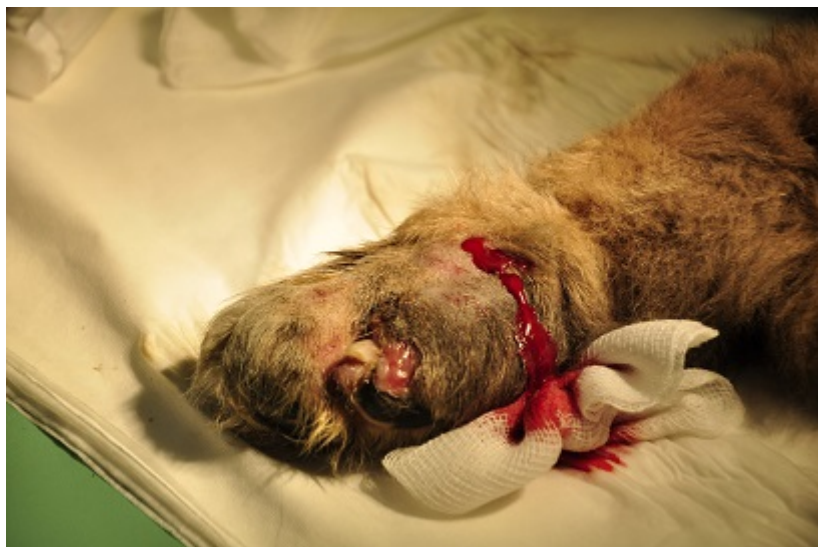Pierwsza aplikacja pijawek - zastosowano dwie pijawki na grzbietowej powierzchni

Zastosowanie pijawki lekarskiej /*Hirudo medicinalis*/ w leczeniu rany
pourazowej łapy psa - opis przypadku | 3

palca.

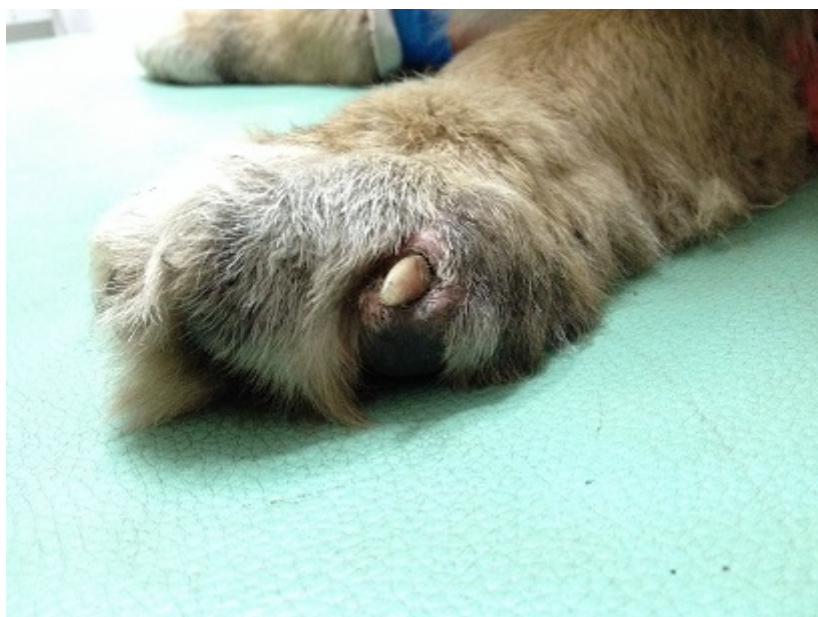

Po 3 dniach przystawiono pijawki po raz drugi.



Krwawienie bierne po odpadnięciu pijawek.

Zastosowanie pijawki lekarskiej /*Hirudo medicinalis*/ w leczeniu rany pourazowej łapy psa - opis przypadku | 4



Efekt końcowy leczenia.

Komentarz:

Substancje gruczołów ślinowych pijawki lekarskiej – SGS (Salivary Glands Secretion) posiadają udokumentowane działanie m.in. przeciwzakrzepowe, przeciwzapalne, przeciwbólowe oraz wpływają na przyspieszenie gojenia ran. W przedstawionym wyżej przypadku osiągnięto pełne wygojenie rany poprzez ziarninowanie w 11-tym dniu od urazu i 9-tym od rozpoczęcia hirudoterapii. Terapia przeprowadzona była pod osłoną antybiotyku. Pacjent nie otrzymywał leków przeciwbólowych ani innych preparatów stosowanych miejscowo. Zastosowanie w leczeniu pijawki lekarskiej /*Hirudo medicinalis*/ może korzystnie oddziaływać na proces gojenia. Dla potwierdzenia spostrzeżenia niezbędne jest zgromadzenie większej liczby obserwacji klinicznych.

Autor:

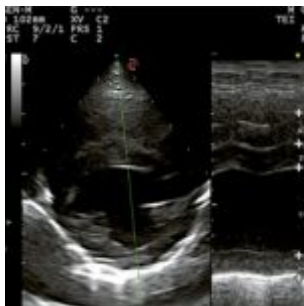
lek. wet. Anna Czaja

Zdjęcia:

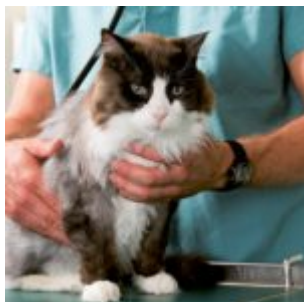Z archiwum autorki

Jeżeli zainteresował Cię ten materiał to zachęcamy do zapoznania się z informacją o kursie z
hirudoterapii <https://bio-farma.pl/kurs-weterynaryjny-hirudoterapii/>

Promowane

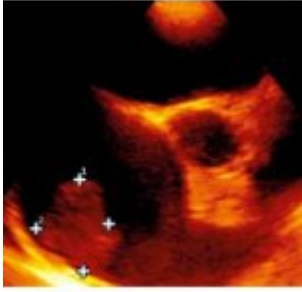


- [Przełom nadnerczowy jako stan zagrożenia życia - opis przypadku](#)

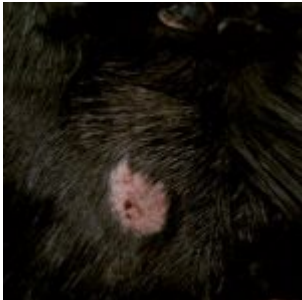

- [Indywidualny schemat postępowania w cukrzycy u kota - opis przypadku i przegląd piśmiennictwa](#)


Zastosowanie pijawki lekarskiej /Hirudo medicinalis/ w leczeniu rany
pourazowej łapy psa - opis przypadku | 6



- [Nowotwory serca u psów i kotów](#)



- [Dermatofitozy u psów i kotów - nietypowe postacie kliniczne choroby](#)



- [Zastosowanie Canine Brief Pain Inventory w praktyce klinicznej u psów z przewlekłym bólem - przegląd](#)